

PROSTATICKÝ SPECIFICKÝ ANTIGEN (PSA) A DIGITÁLNÍ REKTÁLNÍ VYŠETŘENÍ (DRE) V DIAGNOSTICE KARCINOMU PROSTATY

MUDr. Ivan Kolombo, FEBU¹, MUDr. Martina Poršová², MUDr. Iva Zemanová³, MUDr. Miloš Horecký⁴, MUDr. Petra Antonová⁴, MUDr. Tomáš Vlášek⁵, MUDr. Jaroslav Porš⁶, MUDr. Martin Hrubý⁶, MUDr. Jan Hain⁶, MUDr. Petr Kašák⁶, MUDr. Jiří Poněšický¹, MUDr. Josef Kašík¹, MUDr. Slavomír Blažej¹, MUDr. Milan Bartůněk¹, MUDr. Richard Pabišta²

¹Centrum robotické chirurgie a urologie Nemocnice Na Homolce, Praha

²Urologické oddělení Nemocnice, Mladá Boleslav

³Patologicko-anatomické oddělení Nemocnice Na Homolce, Praha

⁴Patologicko-anatomické oddělení Nemocnice, Turnov

⁵Onkologická poradna Nemocnice Na Homolce, Praha

⁶Urologická poradna Nemocnice, Turnov

Od počátku 80. let je k dispozici relativně velmi spolehlivý marker karcinomu prostaty v podobě prostatického specifického antigenu (PSA). PSA samotné má však také své zřejmé limity pro detekci a sledování aktivity karcinomu prostaty. Pro diagnostiku karcinomu prostaty má své opodstatnění nejen pravidelné stanovení sérové koncentrace prostatického specifického antigenu, ale stále i palpační rektální vyšetření (DRE). Kazuistiky upozorňují na nutnost zohledňovat abnormální palpační nález na prostatě a indikovat biopsii prostaty i při nezvýšených hodnotách PSA. Spoléhání pouze na normální výsledek PSA vedlo k přehlédnutí lokálně pokročilého karcinomu prostaty. **Klíčová slova:** karcinom prostaty, prostatický specifický antigen (PSA), digitální rektální vyšetření, biopsie prostaty.

Urolog. pro Praxi, 2008; 9(2): 83–88

Úvod

Adenokarcinom prostaty je v řadě zemí světa nejčastějším solidním karcinomem u mužů, kterým každoročně onemocní přibližně 400 000 mužů. Představuje 9,2 % všech zhoubných nádorů u mužů a je u nich čtvrtou nejčastější příčinou úmrtí z onkologických důvodů. Obdobně nepříznivá je situace u nás. Již dlouhodobě je karcinom prostaty v České republice druhou nejčastější malignitou u mužů nad 50 let. Pokud by u nás došlo k omezení kouření, pak by pravděpodobně karcinom prostaty překonal v incidenci karcinom plic (32). Z tohoto důvodu je věnována této problematice velká pozornost předních odborníků s důrazem na včasnou diagnostiku onemocnění (1, 2, 7, 9, 13, 21, 26, 29). Diagnózu karcinomu prostaty stanovíme na základě histologického vyšetření vzorků tkáně získaných při biopsii prostaty nebo při transuretrální resekcii prostaty či transvezikální prostatektomií. Biopsie prostaty se dnes provádí nejčastěji transrektálně a je cílená ultrazvukem. Nejčastějším důvodem k provedení biopsie prostaty je v současnosti elevace PSA. PSA byl poprvé identifikován Harou a kol. v roce 1969 (14). V klinické praxi se začal používat od počátku 80. let a stal se nejvýznamnějším nádorovým markerem karcinomu prostaty. Stanovení sérové koncentrace PSA má význam nejen v časně diagnostice karcinomu prostaty, ale také pro další sledování nemocných (6, 24, 27, 32, 34). Podobně jako u jiných nádoro-

vých onemocnění platí také pro karcinom prostaty, že onemocnění je lépe léčitelné při zachytu ve stadiu časněho onemocnění. Při současných možnostech medicíny je úplné vyléčení možné pouze ve stadiu lokalizovaného karcinomu prostaty, kdy jsou radikální prostatektomie nebo aktinoterapie standardními základními způsoby léčby s přijatelnou morbiditou, respektive toxicitou (2, 4, 5, 7, 10, 15, 16, 17, 18, 19, 20, 25, 26, 35). Ze statistik vyplývá že období kurability karcinomu prostaty je v průběhu tohoto onemocnění poměrně krátké. Opakované měření hodnoty PSA je ve většině případů rozhodující pro včasnou detekci recidivy nádoru po radikální léčbě (radikální prostatektomií, radikální radioterapii) a monitoraci dalšího průběhu onemocnění po antiandrogenní terapii. Vlastní biopsii indikujeme buď na základě zvýšené hodnoty sérové koncentrace prostatického specifického antigenu (PSA), nebo při abnormálním – suspektním – nálezu na prostatě při vyšetření per rectum (6).

Digitální rektální vyšetření

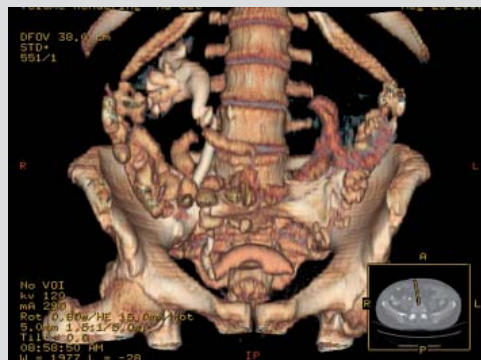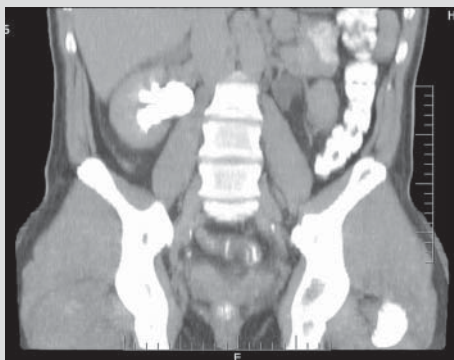
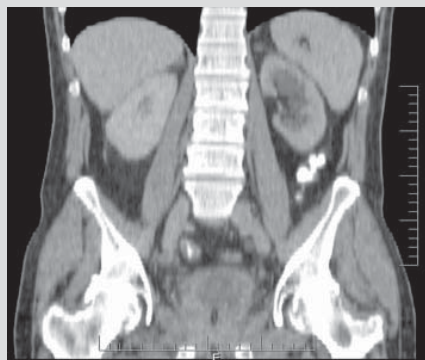Při vyšetření per rectum má mít prostata normálně elastickou konzistenci, má být hladká, symetrická, ohraničená, nezvětšená. Pro karcinom prostaty se za typický považuje nález hrbolaté, tvrdé a nepřesně ohraničené prostaty. Někdy má prostata tuhost jako kost a je těžké ji odlišit od symfýzy (6). Při samotné palpaci jsme schopni vyšetřit jen asi 1/3 povrchu pro-

staty. Přesto je toto vyšetření velmi důležité, zatím zcela nepostradatelné, abnormální nález při rektální palpaci by měl ošetřujícího lékaře a urologa vést ke komplexnímu zhodnocení situace a ke zvážení vhodnosti provedení biopsie prostaty (6). Senzitivita vyšetření per rectum je dána lokalizací a velikostí karcinomu a činí asi 30–80 %. Specificita rektálního vyšetření je asi 89–97 %. Odhaduje se, že asi 50 % karcinomů prostaty diagnostikovaných vyšetřením per rectum se již rozšířilo mimo prostatu (4).

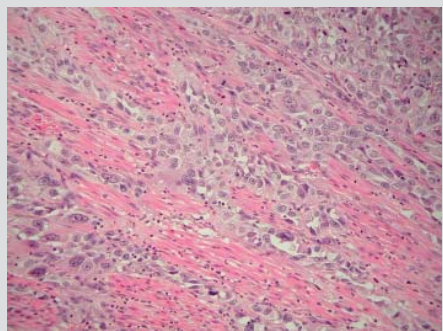
Kazuistiky

Předkládáme dvě kazuistiky, kdy se v obou případech jednalo o nemocné s prostatickými obtížemi. Oba nemocní byli sledováni (včetně PSA) a léčeni alfablokátozem. Ošetřující urolog měl vždy nekritickou důvěrou ve výpovědní hodnotu vyšetření PSA, které bylo v obou případech v normě. Bohužel je názor, že pokud hodnota PSA nedosáhla 4 ng/ml nemůže se jednat o karcinom, stále poměrně hojně mezi lékaři rozšířen a není zohledněn ani abnormální palpační nález při vyšetření per rectum. U obou nemocných se subvezikální obstrukce nakonec manifestovala močovou retencí, se kterou se dostavili na naše pracoviště. V obou případech byla kromě zavedení močového katétru provedena biopsie prostaty pro palpační nález značně tuhé prostaty. Biopsie opakovaně potvrzen špatně diferencovaný karcinom prakticky v celém rozsahu vzorků.

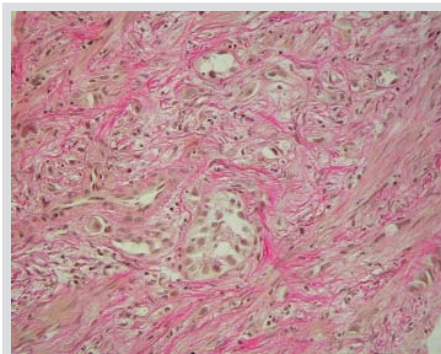
Obrázky 1, 2, 3. Spirální CT rekonstrukce s nálezem oboustranné hydronefrózy (funkčně solitární ledvina vpravo), při zvětšené prostatě (55×68×65 mm) se zesílenou stěnou detruzoru a nemožnosti vyloučit infiltraci oblasti trigona močového měchýře, kde je obstrukce ureterů (dif. dg. tumor prostaty). Jinak bez zjevné lymfadenopatie a bez známek případné vzdálené generalizace



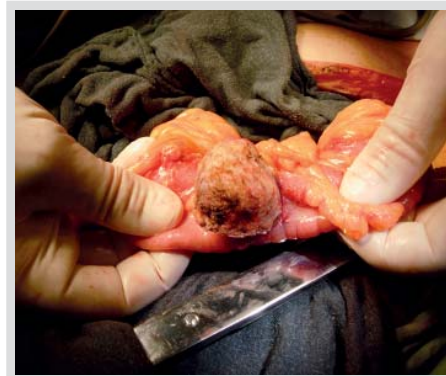Obrázek 4. Disociovaný karcinom GS 9 (4 + 5), pleomorfní buňky, mitotické figury (barvení hematoxylin-eosin, zvětšení 600×). Prakticky všechny vyšetřované částice infiltrovány strukturami níže diferencovaného až anaplastického karcinomu, který vytváří různě rozsáhlé solidní partie a současně dochází k disociaci nádorových elementů do okolí



Obrázek 5. V punkčních biopsiích prostaty (barvení van Gieson 400×) je možno místy zastihnout ojedinělé středně diferencované žlázné formace acinózní varianty adenokarcinomu, současně však také nádorové elementy níže diferencovaného disociovaného karcinomu



Obrázek 6. Peroperační nález infiltrace kličky sigmoidu metastázou špatně diferencovaného karcinomu prostaty



Kazuistika 1

U 61letého nemocného pro abnormální palpační nález značně tuhé prostatické žlázy s normálními hodnotami PSA 2,04 ng/ml bylo nutné močovou retenci s chronickou renální insuficiencí (kreatinin 256... 206... 176 μmol/l) řešit zavedením močového katétru a pro sonograficky patrnou oboustrannou hydronefrózu (přetrvávající i po řešení subvesikální obstrukce) také doplněno CT vyšetření (obrázky 1, 2, 3). Vlevo již byla zaniklá funkce ledviny se zbytkovým parenchymem při obstrukci obou močovodů při v. s. tumorem prostaty infiltrované spodině močového měchýře. V celkové anestezii provedena biopsie prostaty, ureterocystoskopie a funkčně solitární pravá ledvina zajištěna uretrálním JJ stentem. Nález histologického vyšetření z biopsie prostaty (obrázky 4 a 5) u stejného nemocného potvrzují špatně diferencovaný karcinom prostaty Gleasonova skóre 9 (4 + 5). U nemocného dokončen staging včetně scintigrafie skeletu a PET CT vyšetření, bez průkazu vzdálené generalizace. Postupně však progreduje porucha pasáže GIT a při operační revizi 6 týdnů po biopsii zjištěna tumorózní stenóza kličky sigmoidu metastázou špatně diferencovaného karcinomu prostaty (obrázek 6). Nález řešen resekci postiženého

sigmoidu a obnovením pasáže end-to-end anastomózou. Dále provedena levostranná nefroureterektomie a Brickerova ureteroileostomie. Po rekonvalescenci nemocného ve spolupráci s onkology zahájena zevní radioterapie prostaty a trigona močového měchýře.

Kazuistika 2

U 80letého nemocného, jinak ve velmi dobrém celkovém stavu, byla močová retence řešena zavedením katétru. Nemocný udává, že byl asi před 25 lety endoskopicky léčen pro polypy močového měchýře (výkon proveden v zahraničí bez možnosti zajistit zdravotní dokumentaci). Pro abnormální palpační nález difúzně značně (až kamenně) tuhé prostatické žlázy s normální hodnotou PSA (0,71 ng/ml) indikována biopsie prostaty a flexibilní cystoskopie. Prostatické laloky při endoskopickém vyšetření v kontaktu v délce asi 6 cm kompletně uzavírají lumen prostaty, se sklonem ke kontaktnímu krvácení. Vyznačen i střední lalok, který výrazně nepravidelý s obrazem infiltrace přilehlé části trigona s podezřením na tumorózní povahu nálezu. Biopsie prostaty potvrzuje difúzní infiltraci prostaty špatně diferencovaným karcinomem (obrázky 7 a 8).

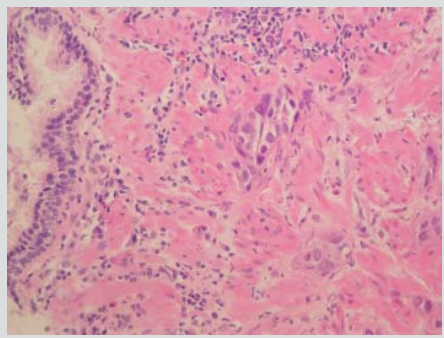
U nemocného dokončeno vyšetření včetně PET CT (obrázky 9, 10, 11, 12), kdy obraz viabilní

neoplazie v oblasti kolem zavedeného močového katétru s maximem nálezů v oblasti pravého laloku prostaty. Vzdálená generalizace nebyla prokázána a u nemocného byla ve spolupráci s onkology indikována zevní radioterapie na oblast prostaty a postiženého močového měchýře.

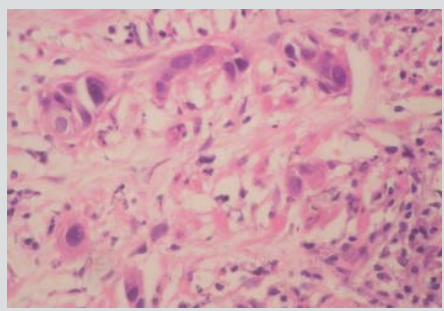
Diskuze

Pro diagnózu karcinomu prostaty má velký význam stanovení hladiny PSA a sledování jeho dynamiky. Prostatický specifický antigen je glykoprotein, produkovaný epitelálními buňkami prostatických acinů a ductů. Je to proteolytický enzym, jehož primární funkcí je zkapalňovat lidské semeno (6, 22), zároveň je to orgánově specifický marker (není tedy specifický jen pro nádorovou buňku). Vyskytuje se především ve spermatu, kde je jeho koncentrace velmi vysoká (0,2–0,5 mg/ml). V lumenech acinů je nejvyšší koncentrace PSA v těle. Aby se PSA dostal do krevního oběhu, musí překonat bariéru mezi prostatickým lumenem a kapilární krví, zahrnující prostatickou bazální membránu, stroma, kapilární bazální membránu a vrstvu kapilárních endotelálních buněk. Zvýšené sérové hodnoty PSA mohou být kromě karcinomu prostaty způsobeny zánětem, instrumentálním vyšetřením v oblasti prostaty, a také mohou být vyšší při velkém objemu prostatické žlázy, kdy je také větší

Obrázek 7. Histologické vyšetření z biopsie prostaty – barvení hematoxylin-eosin, zvětšení 100× (vlevo okrajově zachycena nenádorová prostatická žláзка, vpravo čepy málo diferencovaného karcinomu)



Obrázek 8. Barvení hematoxylin-eosin, zvětšení 200× (infiltrativně rostoucí čepy málo diferencovaného karcinomu). Histologicky byly prakticky všechny punkční válečky infiltrovány solidními čepami málo diferencovaného karcinomu s výraznými jadernými atypii a hyperchromázií, ložiskově patrná disociace nádorových elementů. V okrajově zachycené prostatické tkáni těžký chronický hnisavý zánět (zánět pravděpodobně nevedl ke zvýšení PSA, protože prostatická tkáň byla prakticky nahrazena nádorovou tkání, a tedy objem tkáně schopné uvolnit PSA byl velmi malý). Vzhledem k výrazným jaderným atypii indikována imunohistochemická vyšetření. Průkaz PSA vyzněl negativně. Nádorové buňky byly pozitivní v cytokeratinech CK7 a negativní v CK20. Tento imunoprofil není pro primární karcinom prostaty typický. Diferenciálně diagnosticky připadají do úvahy jak metastatické karcinomy (žlučových cest, distálního jícnu, plic, slinných žláz, štítné žlázy), tak prorůstání análního karcinomu nebo málo diferencovaného uroteliálního karcinomu. (při diferenciaci urotelu se v počátečních fázích vývoje objevují uroplakiny a cytokeratin CK7 a teprve později CK20. Z toho by se dalo usuzovat, že u málo diferencovaných karcinomů dojde ke ztrátě exprese CK20, který je jinak v uroteliálních karcinomech pozitivní. Navíc je exprese imunohistochemických markerů často ovlivněna terapií, ať už radiací nebo chemoterapií)



objem žlázek a tedy i rozsáhlejší styčná plocha mezi lumenem žlázek a krevním řečištěm. Jeho zvýšená hladina může být tedy způsobena benigní hyperplazií prostaty, zánětem nebo přítomností karcinomu (32). Díky PSA můžeme diagnostikovat signifikantně více tumorů, než které by byly zachyceny jen na základě DRE, a více tumorů je zachyceno v časných stádiích. Bylo zjištěno, že při sledování pacientů s PSA

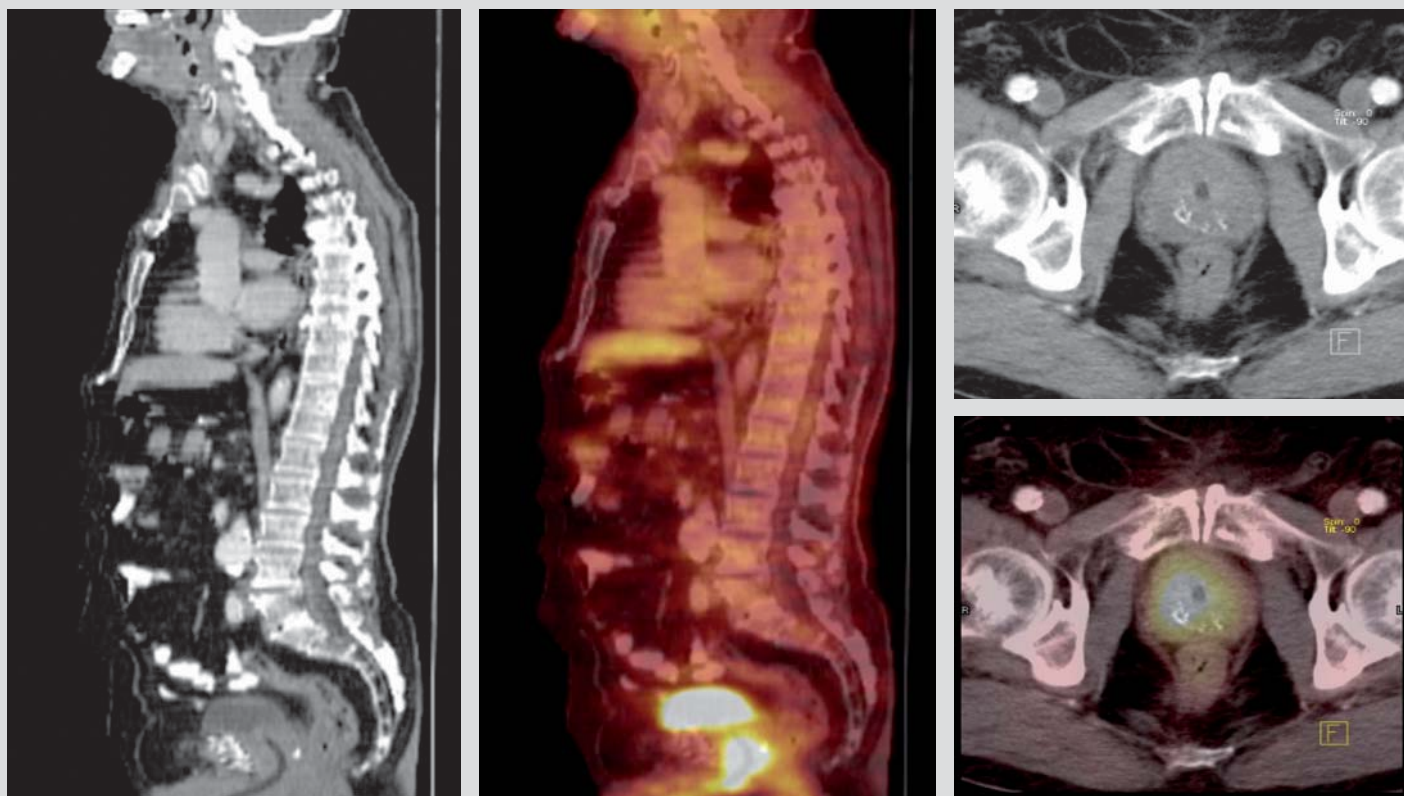
nad 4 ng/ml byla senzitivita karcinomu prostaty při čtyřletém sledování 71 % a celková specifita 91 %. Nicméně právě u špatně diferencovaných karcinomů pro ztrátu exprese PSA nemusí docházet k elevaci hodnot PSA. I bez elevace PSA však může ošetřujícího lékaře na karcinom upozornit abnormální palpační nález na prostatě. V těchto případech musí být nemocnému navrženo provedení biopsie prostaty. Na tomto místě je nutné upozornit, že v minulosti užívaná sextantová biopsie prostaty (se kterou se bohužel v rutinní praxi stále ještě setkáváme) je z pohledu časné diagnostiky karcinomu prostaty překonaná. Na velkých souborech pacientů byl potvrzen přínos biopsie multiplikované. Například biopsie prostaty s odběrem 21 vzorků statisticky významně zlepšuje počet detekovaných karcinomů prostaty ve srovnání s odběrem pouze 6 nebo 12 vzorků. U pacientů, kde je podezření na lokalizovaný karcinom prostaty, by mělo být provedeno odebrání alespoň 18 vzorků (včetně periferní a tranzitorní zóny). Odběr 12 vzorků při biopsii prostaty zachytí o 22 % více karcinomů ve srovnání s odběrem pouhých 6 vzorků ($p = 0,0001$). Zlepšení výtěžnosti tohoto postupu s odběrem většího množství vzorků je ještě výrazněji patrný pro pacienty s prostatou o objemu ≥ 55 ml (36,9 %), dále u pacientů s normálním nálezem při DRE (26,6 %), a také u pacientů s hodnotou PSA < 4 (37,5 %). Doplnění biopsie z oblasti tranzitorní zóny oproti obvyklému schématu s odběrem 12 vzorků z periferní zóny zvyšuje diagnostickou výtěžnost biopsie prostaty o celkově dalších 7,2 % ($p = 0,023$) (12). Kromě správně provedené biopsie je však také velmi důležité použít novou koncepci hodnocení histologie z biopsie prostaty, která v roce 2005 vzešla z konsenzu patolů zabývajících se uroonkologickou problematikou (8). Ta umožňuje urologům a onkologům odhalit nejrizikovější skupinu nemocných a zvolit pro ně odpovídající včasnou a agresivněji vedenou léčbu. Nově navržené změny vycházejí z poznatků, že při primární biopsii prostaty s nálezem karcinomu prostaty mohou být nalezeny značně heterogenní maligní struktury s různým stupněm diferencovanosti karcinomu, klasifikovaném v bodovacím systému dle Gleasona ve škále 1–5. Gleasonova charakteristika 1 odpovídá nejlépe diferencovaným karcinomům a z hlediska biologické agresivity nejpriznivějšímu grade u těchto nádorů. Naopak Gleasonova charakteristika 5 představuje nejagresivnější typ nádorů se ztrátou diferenciací. V minulosti hodnocení zahrnovalo pouze uvedení dvou nejčastěji se vyskytujících – převládajících vzorů v Gleasonově skórovacím systému (v součtu, označovaném jako Gleasonovo skóre). O osudu nemocných a za agresivitu nádorového onemocnění však zodpovídají především již zmíněné nejméně diferencované struktury karcinomu v Gleasonově škále tedy charakteristiky 4–5, které pokud byly při

biopsii zachyceny pouze minoritně se do výsledného hodnocení biopsie v Gleasonově skóre v minulosti vůbec nezohledňovaly. Nová koncepce toto riziko podcenění eliminuje a uvádí nalezené nejméně diferencované a nejagresivnější struktury karcinomu prostaty, přestože byly při biopsii zachyceny v minoritním množství. Tato klasifikace přispívá k tomu, že v indikovaných případech je vedení protinádorové léčby dostatečně agresivní již od samého počátku. Například pokud nemocní se špatně diferencovaným lokalizovaným karcinomem prostaty podstoupí aktinoterapii, je potřeba zajistit adjuvantní hormonální léčbu na dobu 3 let, protože tento postup zajistí signifikantně lepší výsledky léčby ve srovnání s nemocnými bez hormonální léčby. Zřejmý benefit adjuvantní hormonální léčby po aktinoterapii byl pro tyto rizikové nemocné prokázán v řadě studií (3, 28, 30). Obdobně u nemocných, kteří měli při provedené radikální prostatektomii nález metastáz karcinomu prostaty ve spádových lymfatických uzlinách, byl prokázán statisticky významně lepší efekt, pokud byla adjuvantní hormonální léčba zahájena včasně oproti odložené zahájené léčbě (23). Z tohoto důvodu je pro nás velmi důležitý výsledek biopsie prostaty a později pooperační histologie, pokud byl nemocný léčen radikální prostatektomií. Pozitivní nález v uzlinách nebo prorůstání nádoru do semenných váčků je spojeno s vysokým rizikem vzdálených – zobrazovacími metodami zpočátku nezachytitelných mikrometastáz karcinomu prostaty. Právě tato riziková skupina nemocných profituje z časně adjuvantní hormonální léčby. Rovněž statisticky významně je lepší dlouhodobé přežívání (graf 1) u nemocných s lokalizovaným karcinomem po aktivní léčbě (radikální prostatektomie nebo aktinoterapie) a především po chirurgickém radikálním odstranění žlázy (33). Při hodnocení a porovnání výsledků u nemocných s hůře diferencovaným karcinomem prostaty je dlouhodobý lepší výsledek radikální prostatektomie ještě výraznější (33) (graf 2). Včasná diagnostika, aktivně vedená a dostatečně agresivní léčba tedy může našim nemocným prodloužit život.

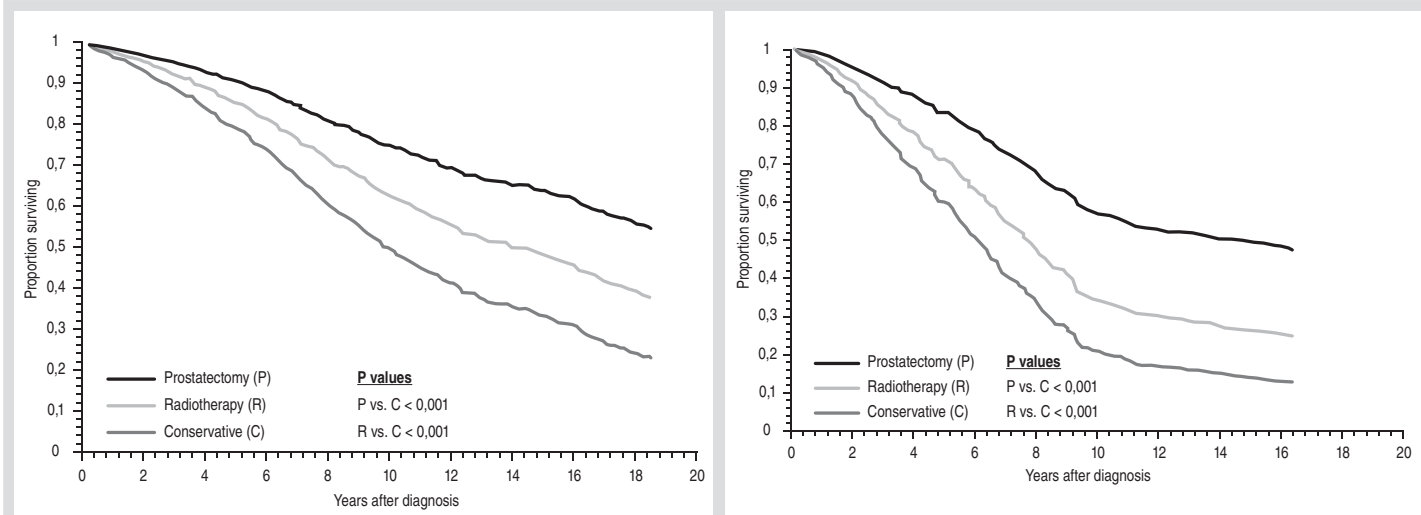
Závěr

Ve výše uvedených kazuistikách jsme chtěli poukázat na význam pravidelného provádění palpačního vyšetření prostaty v rámci sledování a vyšetřování mužů za účelem odhalení případného karcinomu prostaty. PSA je v současné době považován za významný nádorový marker karcinomu prostaty. Existují však špatně diferencované nádory prostaty, u kterých chybí elevace PSA. Pokud se při vyšetření takovýchto pacientů spokojíme pouze s normální hodnotou PSA v krvi a neprovedeme nebo nezohledníme abnormální nález při DRE, můžeme tak zcela přehlédnout karcinom prostaty, který může být již lokálně pokročilý ne-

Obrázky 9, 10, 11, 12. Nález z PET CT vyšetření, kdy hypermetabolismus glukózy v prostatě – cirkulárně kolem permanentního katétru a především v pravém laloku prostatické žlázy odpovídá známé neoplazii, na nálezu se mohou podílet i zánětlivé změny v okolí katétru. Ložiska hypermetabolismu glukózy ani strukturální leze svědčící pro přítomnost generalizace jinde ve vyšetřeném rozsahu nenacházíme se zesílenou stěnou detruzoru a nemožností vyloučit infiltraci do oblasti trigona močového měchýře, kde je obstrukce ureterů (díl. dg. tumor prostaty)



Graf 1 (vlevo) Zde je zachyceno přežívání všech nemocných se zjištěným karcinomem prostaty ve stadiu lokalizovaného onemocnění v závislosti na metodě primární léčby (radikální prostatektomie, radioterapie nebo konzervativní postup) při dlouhodobém sledování nemocných. Statisticky významně je lepší přežívání u nemocných po aktivní léčbě a především po provedeném chirurgickém odstranění prostaty. Při hodnocení a porovnání výsledků u nemocných s hůře diferencovaným karcinomem prostaty je dlouhodobý lepší výsledek radikální prostatektomie ještě výraznější (graf 2) (vpravo). Upraveno podle Tewari A et al. (33)



bo i generalizovaný. U části nemocných s karcinomem prostaty tedy nemůžeme vyčkávat až dojde ke zvýšení PSA, plně postačí změny na prostatě zjištěné při jejím palpačním vyšetření. Nesmíme proto zapomínat na skutečnost, že jednou z indikací k biopsii prostaty je podezření na nádor vyslovené z pozitivního palpačního nálezu prostaty bez současné elevace PSA a neváhat provést biopsii, protože u části nemocných

s karcinomem prostaty nedochází ke zvýšení PSA ani při pokročilém onemocnění. Pro diagnostiku a léčbu zvláště těchto případů se v budoucnu očekává přínos nových onkomarkerů. Podle předběžných výsledků právě EPCA-2 test patří k velmi nadějným v tomto ohledu. Vyšetření per rectum jistě i nadále patří mezi základní a jednoduché vyšetření u muže a právě urologové mají v tomto ohledu možnost zajistitčas-

né provedení potřebné diagnostiky a ve spolupráci s onkology následně léčby případně detekovaného karcinomu prostaty.

MUDr. Ivan Kolombo, FEBU

Centrum robotické chirurgie a urologie
Nemocnice Na Homolce Praha
Roentgenova 2, 150 30 Praha 5
e-mail: kolomboi@seznam.cz

Literatura

1. Aus G, Abbou CC, Pacík D, et al. Guidelines EAU pro diagnostiku a terapii karcinomu prostaty. *Urol. Listy* 2003; 1: 31–69.
2. Babjuk M, Matoušková M, Novák J. Zhoubné nádory prostaty; 17–27. In: Doporučené diagnostické a léčebné postupy u urologických nádorů. Praha: Galén, 2003.
3. Bolla M, Collette L, Blank L, et al. Long-term results with immediate androgen suppression and external irradiation in patients with locally advanced prostate cancer (an EORTC study): a phase III randomised trial. *Lancet* 2002; 360: 103–108.
4. Breza J, Bolješiková E, Kliment J. Liečba lokalizovaného karcinómu prostaty In: Kliment J, Horňák M. Karcinóm prostaty. Martin: Osveta, 1999: 159–193.
5. Čoupek P, Hubnerová P, Čoupková J. Kuratívni radioterapie karcinomu prostaty. In: Žaloudík J, Vyzula R: Edukační sborník XXX. brněnské onkologické dny. Brno 2006, Masarykův onkologický ústav, 196–197.
6. Dvořáček J. Urologie praktického lékaře. Praha: ISV nakladatelství, 2000.
7. Dvořáček J, Šafařík L. Nádory prostaty. Terapie. In: Dvořáček J, Babjuk M et al. Onkourologie. Galén a Karolinum 2005: 318–332.
8. Epstein JI et al. The 2005 International Society of Urological Pathology (ISUP) – Consensus Conference on Gleason Grading of Prostatic Carcinoma. *Am. J. Surg. Pathol.* 2005; 29: 1228–1242.
9. Fiala R, Záfura F, Ženíšek J. Adenokarcinom prostaty od PSA k terapii. *Edice Urolog* č. 1/2001, Praha: StudiaGeo.
10. Filipenský P, Rovný A, Šabacký I, Hůlová M. Robotická radikální prostatektomie, naše první zkušenosti. I. kongres robotické chirurgie, Brno 24. 10. 2006.
11. Getzenberg RH. EPCA-2: A Serum Biomarker of Prostate Cancer. *AUA News.* 2007; 7(12): 1–2.
12. Giuchard G, Larré S, Galina A, Lazar A, Faucon H, Chemama S, Allory Y, Petard Jj, Lordos D, Hoznek A, Yiou R, Salomon L, Abbou CC, de la Taille A. Extended 21-Sample Needle Biopsy Protocol for Diagnosis of Prostate Cancer in 1000 Consecutive Patients. *Eur Urol* 2007; 2(52): 430–435.
13. Hanuš M, Matoušková M, Koudelková D. Vyhledávací studie zaměřená na časnou detekci karcinomu prostaty. Jsou diskutována pro a proti při indikaci biopsií žlázy ve skupině 5744 případů. In: Žaloudík J, Vyzula R: Edukační sborník XXX. brněnské onkologické dny. Brno: Masarykův onkologický ústav, 2006: 192 s.
14. Hara M, Inoue T, Koyanagi Y, et al. Immunoelectrophoretic studies of the protein components in human seminal plasma (especially its specific component). Forensic immunological study of body fluids and secretions. VI. *Nippon Hoigaku Zasshi*, 1972; 26: 935–940.
15. Jarolím L. Radikální retropubická prostatektomie. In: Žaloudík J, Vyzula R. Edukační sborník XXX. Brněnské onkologické dny. Brno 2006: Masarykův onkologický ústav: 193–194.
16. Kočárek J, Köhler O, Belej K, Drlík P, Kaplan O, Otava Z, Pokorný J, Kastnerová A. Roboticky asistovaná extraperitoneoskopická radikální prostatektomie. *Čes. Urol* 2006; 2 (X): 33. Abstrakta: Výroční konference České urologické společnosti ČLS JEP, České Budějovice 11.-13. 10. 2006, abstrakt 35.
17. Kolombo I, Beňo P, Toběrný M, Bartůněk M, Tobiáš J. Laparoskopická robotická daVinci radikální prostatektomie – naše první zkušenosti. *Urolog. pro Praxi* 2007, 8: 20–26.
18. Kolombo I, Beňo P, Toběrný M, Bartůněk M, Tobiáš J. Our initial experience with robotic laparoscopic radical prostatectomy. *Eur Urol Meetings* 2006; Abstracts of the EAU 6th Central European Meeting Prague, Czech Republic, Vol 1, Issue 1, Abstract 139.
19. Kolombo I, Beňo P, Toběrný M, Bartůněk M. Nerve sparing robotic radical prostatectomy – our technique and experience. *European Robotic Urology Symposium (ERUS)*. Sweden, Stockholm, September 7–9, 2006. All the presentations available at: http://www.karolinska.se/templates/Page_____69397.aspx.
20. Kolombo I, Beňo P, Toběrný M, Černohorský S, Bartůněk M, Tobiáš J. Our first experience with preservation of the prostatic fascia (veil of Afrodita) during daVinci robotic laparoscopic radical prostatectomy. *European Andrology* 2007; Vol. 1 (Suppl. 1): 57.
21. Kolombo I, Kolombová J, Dvořáček J, Hanuš T, et al. Skeletální postižení u uroonkologii. Praha: Galén, 2005: 1–171.
22. Lukeš M, Záleský M, Zachoval R, Urban M, Heráček J. Prostatický specifický antigen a karcinom prostaty. http://www.linkos.cz/vzdelavani/4_01/02.php.
23. Messing E, Manola J, Yao J, et al. Immediate versus deferred androgen deprivation therapy in patients with node positive prostate cancer after radical prostatectomy and pelvic lymphadenectomy. *Lancet Oncol* 2006; 7: 472–479.
24. Miller K, Abrahamsson PA, Akakura K, Debruyne FMJ, Evans ChP, Klotz L. The continuing role of PSA in the detection and management of prostate cancer. *Eur Urol Suppl* 2007; 6: 327–333.
25. Odrážka K, Vaculíková M, Zouhar M, Petera J, Vošmik M, Doležel M, Prošvic P. Chronická toxicita konformní radioterapie karcinomu prostaty; 42–45. In: Abrahámová J. Vybrané otázky onkologie VII. Praha: Galén, 2003.
26. Pacík D. Aktuální informace o karcinomu prostaty. *Urologické listy* 2003; 1: 7–12.
27. Pešíl M, Zámečník L, Soukup V, Dvořáček J. Prostatický specifický antigen a odvozené parametry. *Urolog. pro Praxi*, 2004; 2: 59–63.
28. Pilepich MV, Winter K, Lawton CA et al. Androgen suppression adjuvant to definitive radiotherapy in prostate carcinoma-long term results of phase III RTOG 85–31. *Int J Radiat Oncol Biol Phys* 2005; 61: 1285–1290.
29. Povýšil C, Šafařík L, Vachalovský V. Nádory prostaty. In: Dvořáček J a kol. *Urologie II*, Praha: ISV nakladatelství, 1998: 1035–1140.
30. See WA, Tyrrell CJ. The addition of bicalutamide 150 mg to radiotherapy significantly improves overall survival in men with locally advanced prostate cancer. *J Cancer Res Clin Oncol* 2006; 132 (Suppl): 7–16.
31. Staněk R, Vágner P, Kozelská E, Palas J. Vliv moderních diagnostických postupů na incidenci karcinomu prostaty v okrese Opava v letech 1998–2002. *Urolog. pro Praxi* 2003; 6: 246–247.
32. Študent V, Grepl M, Král M, Hartmann I. Má vyšetření PSA stále význam při vyhledávání karcinomu prostaty? *Urolog. pro Praxi* 2006; 5: 214–218.
33. Tewari A, Raman JD, Chang P, Rao S, Divine G, Menon M. Long-term survival probability in men with clinically localized prostate cancer treated either conservatively or with definitive treatment (radiotherapy or radical prostatectomy). *Urology* 2006; 68: 1268–1274.
34. Thomson IM, Pauler DK, Goodman PJ, et al. Prevalence of prostate cancer among men with a prostate specific antigen level \leq 4 ng per milliliter. *N Engl J Med* 2004; 350: 2239–2246.
35. Vík V, Zachoval R, Klement V, Záleský M. Nová doporučení hormonální léčby karcinomu prostaty v kombinaci s radioterapií. *Urolog. pro Praxi* 2007; 8(5): 218–221.